

## **Todo olho vermelho é conjuntivite?**

Regina de Souza Carvalho e Prof Dr Paulo Augusto de Arruda Mello

**Não! Olhos vermelhos podem ter muitas causas e justamente por isso, não é recomendável que use colírios ou pomadas nos olhos sem orientação do oftalmologista, médico responsável pela saúde ocular. Algumas dessas doenças que deixam os olhos vermelhos podem levar a cegueira se não usar o tratamento correto.**

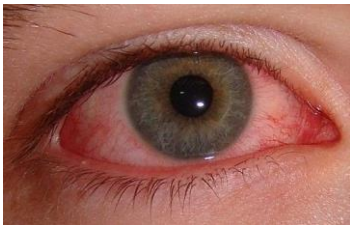O diagnóstico diferencial do olho vermelho inicia-se com uma história da doença dirigida (perguntas feitas pelo oftalmologista ao paciente antes de examiná-lo).

As informações são úteis para definição da origem (ulceras recorrente de córnea, úlceras da córnea, corpo estranho, sinusite, conjuntivite, inflamação, etc...) e tratamento adequado.

**A maioria das doenças oculares agudas, estão associadas a presença de olho vermelho (reparem as figuras abaixo, todas com olhos vermelhos e cada uma com causas diferentes). O oftalmologista vai examinar e receitar o tratamento certo para cada caso.**

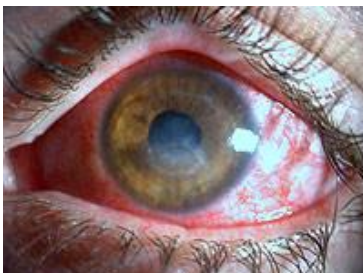### **Causas mais comuns de olho vermelho:**

#### **Conjuntivite:**



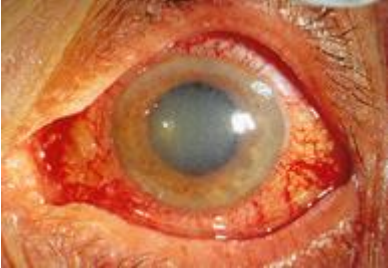Fonte da imagem: [wendelteste.wordpress.com](http://wendelteste.wordpress.com)

#### **Úlcera de córnea:**



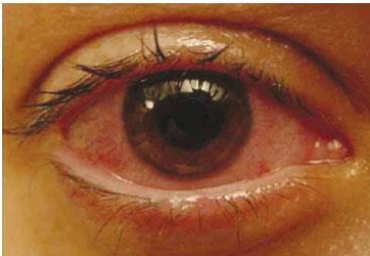
Fonte da imagem: <http://www.coral-lentes.com.br>

### **Glaucoma agudo:**



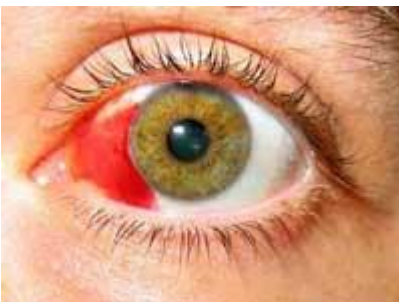Fonte da imagem: <http://www.bing.com:80/images/search?q=Timolol&first=561&count=28&FORM=IBASEP>

### **Úveíte anterior:**



Fonte da imagem: [http://www.scielo.br/scielo.php?script=sci\\_arttext&pid=S0482-50042012000500009](http://www.scielo.br/scielo.php?script=sci_arttext&pid=S0482-50042012000500009)

### **Hemorragia sub conjuntival:**



Fonte da imagem: [www.informacionopticas.com](http://www.informacionopticas.com)

**Aspectos importantes para o diagnóstico diferencial**

- A visão estará alterada, toda vez que houver diminuição da transparência da área central da córnea e do trajeto que a luz faz para chegar até a retina. E isso é muito importante observar. Assim, alteram a visão:
  - **úlceras de córnea - principalmente localizadas no centro da córnea**
  - **uvéites anteriores**
  - **glaucoma agudo**
- A pupila estará modificada em casos de **glaucoma agudo** e de **uveítes**.
- As conjuntivites tem tendência a serem bilaterais e os casos de glaucoma agudo, uveítes anteriores e úlceras de córnea, são quase sempre unilaterais.

**Seja qual for o caso, não demore: procure seu oftalmologista!**  
**Marque sua consulta**